企画・編集

Medical Note

株式会社メディカルノート

〒105-6414　東京都港区虎ノ門一丁目17番1号　虎ノ門ヒルズビジネスタワー14階

https://medicalnote.jp/

メディカルノートは、現役の医師が運営する医療Webメディアです。臨床の第一線で活躍する各科の専門家の監修・執筆やインタビューを通じて、病気や医療に関する信頼できる情報をやさしくお伝えしていきます。

produced by Medical Note

# 前十字靭帯損傷

戸塚共立第２病院

整形外科 統括診療部長

Jリーグ　湘南ベルマーレ チーフチームドクター

鈴木 英一 先生

＼Webでも公開中！／

記事1: 前十字靭帯損傷とは？原因、症状、診断方法について

記事2: 前十字靭帯損傷の手術治療

——関節鏡下靭帯再建術の方法について

記事3: 前十字靭帯損傷の術後

——注意点とリハビリテーションについて

膝の安定性を保つ前十字靭帯が、緩んだり断裂したりすることを「前十字靭帯損傷」といいます。受傷直後は痛みで動けなくなることがほとんどですが、時間が経つにつれて症状が改善するため、通院を中断してしまう方は少なくありません。また、損傷の程度によっては診断が難しい場合もあり、前十字靭帯損傷が見逃されてしまうケースもあります。

今回は前十字靭帯損傷が起こる原因や症状、診断方法などについて、戸塚共立第2病院　整形外科統括診療部長であり、スポーツ整形外科を専門とする鈴木英一先生にお話を伺いました。

## 前十字靱帯損傷とは？

**膝の前十字靱帯が緩んだり、断裂したりする外傷**

私たちの膝は主に、「内側側副（ないそくそくふく）靱帯・外側側副（がいそくそくふく）靱帯・前十字靱帯・後十字靱帯」の合計4つの靱帯によって支えられています。

これらのうち「前十字靱帯」は、脛骨（けいこつ：すねの骨）が前方向にずれることを防いだり、膝のねじれを制御したりするなど、膝の安定性を保つうえでの重要な役割を担っています。

この前十字靱帯が緩んだり、一部または完全に断裂したりすることを「前十字靱帯損傷」と呼びます。

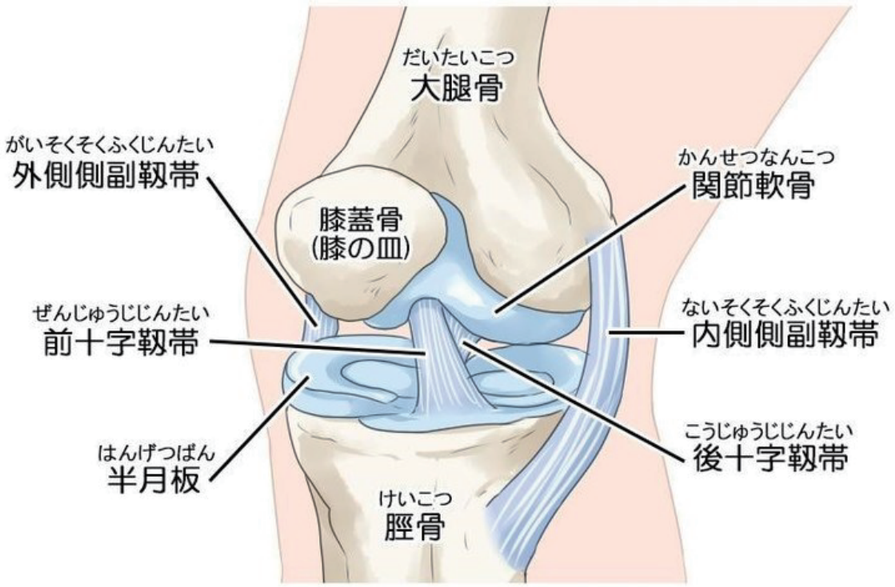


膝の構造

## 前十字靱帯損傷はどのようにして起こる？

**受傷しやすいスポーツ**

前十字靱帯損傷は、スピードの緩急があるスポーツで起こることが多いです。典型例としては以下のようなスポーツが挙げられます。

- バスケットボール
- バレーボール
- ハンドボール
- スキー
- ラグビー
- サッカー
- 柔道
- アメリカンフットボール

など

**受傷しやすいシーン――ダッシュ時の急な方向転換、ジャンプの着地時など**

前十字靱帯損傷は、ダッシュをしているときに急な方向転換をしたり、ジャンプから着地の際に捻ったりしたときに起こりやすいです。

また、これらの動作に伴い、上の写真のように膝を内側に捻る「外反（がいはん）・外旋（がいせん）」の肢位（しい）をとったときに、前十字靱帯損傷が起きてしまうケースが多々あります。

そのほか、他人と接触して膝に直接的に衝撃が加わることで受傷することもあります。

## 前十字靱帯損傷と同時に起こる複合損傷

**半月板や内側側副靱帯、後十字靱帯の損傷が起こることもある**

前十字靱帯損傷が起きるようなシーンでは、近接したほかの組織にも大きなストレスが加わります。すると、前十字靱帯だけでなく、それらも同時に損傷する「複合損傷」が起こることがあります。

主な複合損傷としては、前十字靱帯と半月板の複合損傷が挙げられます。また、この複合損傷に加えて内側側副靱帯も損傷してしまうこともあり、「unhappy triad（アンハッピー トライアド）：不幸の三徴候」と呼ばれています。

そのほか、頻度としては少ないですが、後十字靱帯を損傷することもあります。

## 前十字靱帯損傷の症状

**受傷直後の症状――激しい痛み、関節内の出血**

前十字靱帯損傷が起きた直後は、激しい痛みで動けなくなることが多いです。その際、「ぶちっ」という鈍い断裂音（ポッピング音）が聞こえることもあります。

受傷後は、膝関節内血腫が約70％に生じます。そのため、受傷直後に動くことができていた方であっても、時間が経つにつれて痛みや腫れが強くなり、だんだんと動くことができなくなってきます。

ただし、損傷の程度によっては、出血が起こらないこともあります。このような場合には、検査をしても診断がつきづらく、前十字靱帯損傷が見逃されてしまうケースも少なくありません。

**2〜3週間後の症状――痛みや腫れが改善して歩行可能となる**

受傷から約2〜3週間が経過すると、膝関節内に溜まっていた血液が自然と体内に吸収されてくるにつれて、痛みや腫れが治まってきます。歩くことも可能となり、日常生活に支障がない程度にまで改善することも多いです。

しかし、症状が改善したからといって、前十字靱帯損傷が治ったわけではありません。前十字靱帯は関節内に浮いた状態であるため、血液が供給されづらく、生体自身の力で修復することは困難です。そのため、一度損傷した前十字靱帯は、手術で新しく作り直さない限り治ることは難しいといわれています。しかし、日常生活に大きな支障がないために通院を自己中断してしまい、治療をせずに放置してしまう患者さんもいらっしゃいます。

前十字靱帯損傷を放置してしまうとどのようなことが起こるのでしょうか。次章で詳しくお話しします。

## 前十字靱帯損傷を放置すると

**膝が安定性を失い、頻回に膝崩れなどが起こる**

冒頭でもお話しした通り、前十字靱帯は膝の安定性を保つために非常に重要な役割を担っています。そのため、前十字靱帯を損傷したまま放置しておくと、膝の緩みが残った状態になります。

具体的には、膝崩れといって頻回に膝が「がくっ」と崩れ落ちたり、膝があらゆる方向にねじれやすくなったりします。特にスポーツ選手では、これらの症状によって本来のパフォーマンスを発揮できなくなることが多いです。

なかには前十字靱帯が完全に断裂した状態でもパフォーマンスを維持できる選手もいますが、この後お話しする関節軟骨や半月板に合併症が起こる危険性があるため、スポーツ復帰を望む場合には、原則手術治療を行います。

**関節軟骨や半月板に合併症が起こる**

前十字靱帯損傷によって膝が安定しない状態が続くと、クッションの役割をしている半月板（模型の透明部分）や、関節軟骨（模型の水色部分）に繰り返しの負荷がかかってしまいます。その結果、半月板損傷が生じたり、関節軟骨の損傷による変形性膝関節症が生じたりします。

これらの合併症を防ぐためにも、前十字靱帯損傷と診断された場合には前十字靱帯を再建する手術を行う必要があります。

## 前十字靱帯損傷の検査・診断方法

**膝の緩みを確認する徒手検査**

前十字靱帯損傷が疑われる場合には、まず医師による徒手検査を行います。

主な徒手検査には「ラックマンテスト」があります。ラックマンテストは、大腿部（太もも）を抑えた状態で下腿（ふくらはぎ）を前方に引き出して、靱帯による制動を確認する方法です。前方に引き出し、前十字靱帯の緩みが確認されたら、前十字靱帯損傷が強く疑われます。

ラックマンテストは、痛みで膝に力が入ってしまっている場合や、体格がしっかりしていて膝の構造が大きな方の場合には、診断が難しいことがあります。正しい診断を行うためには、経験の蓄積が求められる検査といえます。

**MRI検査で確認を行い確定診断する**

前十字靱帯損傷が疑われる場合に必ず行うべき検査は、MRI検査です。MRI検査では、前十字靱帯が損傷している様子を映し出すことができます。同時に、半月板や内側側副靱帯などが損傷していないかも確認します。

前十字靱帯を損傷した際に起こる骨挫傷（こつざしょう）の有無を確認することもMRI検査の重要なポイントです。

また、前十字靱帯を損傷すると、多くの場合関節内で出血が起こります。MRI検査では、関節内血腫（関節内に血液が溜まること）の有無を確認することもできます

**レントゲン撮影で確定診断が難しい**

検査における注意点は、通常の単純レントゲン撮影では前十字靱帯損傷を確定診断することが難しいということです。患者さんのなかには、レントゲン撮影のみを行った結果、捻挫と診断されて、前十字靱帯損傷が見逃されてしまう方も少なくありません。

レントゲンでは靱帯を映し出すことができないため、受傷機転

や症状から前十字靱帯損傷が強く疑われる場合には、MRI検査を受けることが大切です。ただし、レントゲン撮影のなかでもストレス撮影*は有用な場合があります。

*ストレス撮影……徒手や器具で膝に圧力をかけ、骨のずれを生じさせた状態で行うレントゲン撮影

## 前十字靱帯損傷の治療法

**原則は手術治療、手術ができない場合には保存療法を行う**
前十字靱帯損傷と診断された場合には、傷んだ靱帯を再建する手術治療を行います。

特にスポーツ復帰へ意欲がある方や、膝崩れや痛みなどの症状がある場合には、スポーツにおけるパフォーマンスを元に戻したり、関節軟骨や半月板の損傷を防いだりするために、原則手術治療を行います。

年齢などの問題や微細な損傷で手術適応でない場合は保存療法を行います。手術前の期間には、手術後のリハビリテーションが円滑に行えるよう、理学療法士の指導のもと、関節可動域訓練や筋力訓練、不良動作の修正などを行います。

（※手術方法に関する詳細は「前十字靱帯損傷の手術治療――関節鏡下靱帯再建術の方法について」で、リハビリテーションに関する詳細は「前十字靱帯損傷の術後――注意点とリハビリテーションについて」をご覧ください。）

## 前十字靱帯損傷の手術を行わないのはどのような場合？

**成長期の子ども**
当院では、骨端線（こったんせん）閉鎖前の成長期にある子どもは、基本的に手術適応としていません。理由は、手術を行うことで成長軟骨板*を傷つけてしまい骨の成長に支障をきたすリスクがあるためです。

病院によっては、成長軟骨を傷つけないような特殊な方法で手術を行う病院もあります。しかし、当院ではリスクを回避するために、成長が終了するまでは保存療法を行い、成長が終了した段階で手術を行うようにしています。

*成長軟骨板……成長期の骨の両端にあり、長軸の成長（身長が伸びること）に必要な軟骨。レントゲン撮影で白い線のように写ることから骨端線とも呼ばれる。

**中・高齢者**
中・高齢者は、手術や術後リハビリなどによる身体的負担が大きいことから、手術を行わない場合があります。ただし、運動を継続していきたいという希望がある患者さんに対しては、個々の肉体的年齢、活動性、全身状態などを考慮したうえで手術を行います。

## 前十字靱帯損傷の予防・再発予防のためにできること

前十字靱帯損傷を予防するためには、以下のようなトレーニングや心がけを行うようにしましょう。

**太ももの筋肉を鍛える**
前十字靱帯損傷を予防するためには、下肢の筋力トレーニングは必須です。特に太ももの前の筋肉（大腿四頭筋）と太ももの裏側の筋肉（ハムストリングス）を強化します。

また筋力を測定するために、筋力測定器を使用して、筋出力の状態や左右の筋力差を測定することで、今後の筋力トレーニングの計画を立てることも大切です。なお、術後スポーツに復帰するためには、健常側と受傷側の筋力比が約90%となることを目指します。

**膝の動揺性を防ぐトレーニング（神経筋トレーニング）**
前十字靱帯損傷は、膝を内側に捻る「外反（がいはん）」の肢位をとったときに受傷することが多いです。そのため、スポーツ中に外反の肢位になりやすい方は、この肢位を防ぐために、膝の動揺性を防ぐ「神経筋トレーニング」を行います。

前十字靱帯損傷後や手術後は、膝関節周囲の固有感覚受容器（メカノレセプター）が鈍くなるため、膝関節の動揺性が強くなることがあります。また、受傷前からの膝の動揺性が原因で前十字靱帯損傷を受傷する可能性もあります。

膝関節は股関節や足関節に挟まれているため、それぞれの関節の影響を受けやすく、膝周囲の筋力を補強するだけでは、不十分とされています。受傷しづらい動きを身につけるためには、足関節・膝関節・股関節を連動させながら行う神経筋トレーニングが有効とされており、前十字靱帯損傷などの怪我を予防するために重要とされています。

神経筋トレーニングとしては、片足で立った姿勢を維持したり、不安定板を使用したりして片足でバランスを崩さずに着地をしたりするトレーニングが効果的です。

（※術後のリハビリテーションについては「前十字靱帯損傷の術後――注意点とリハビリテーションについて」をご覧ください。）

**不必要な接触を回避するために余裕を持つ**
スポーツ中は、どうしても積極的な接触プレーが求められることもありますが、前十字靱帯損傷を防ぐという点からは、不要な接触を回避できるような余裕を持ったプレーを心がけることも予防法のひとつです。サッカーでたとえると、ボールをキープしたときに、周りの動きをしっかりと見る癖をつけることなどです。

引き続き、「前十字靱帯損傷の手術治療――関節鏡下靱帯再建術の方法について」では、前十字靱帯損傷の手術治療について解説します。

# 前十字靱帯損傷の手術治療
# ——関節鏡下靭帯再建術の方法について

前十字靱帯損傷とは、膝の前十字靱帯が緩んだり、断裂したりする外傷です。前十字靱帯損傷を放置すると膝が安定性を失い、スポーツにおけるパフォーマンスが低下するだけでなく、関節軟骨や半月板の損傷を招く恐れがあるため、原則手術治療を行います。

今回は戸塚共立第2病院　整形外科統括診療部長であり、スポーツ整形外科を専門とする鈴木英一先生にお話を伺いました。

※前十字靱帯損傷の原因、症状、診断などについては「前十字靱帯損傷とは？原因、症状、診断方法について」をご覧ください。

## 前十字靱帯損傷の手術治療「関節鏡下前十字靱帯再建術」

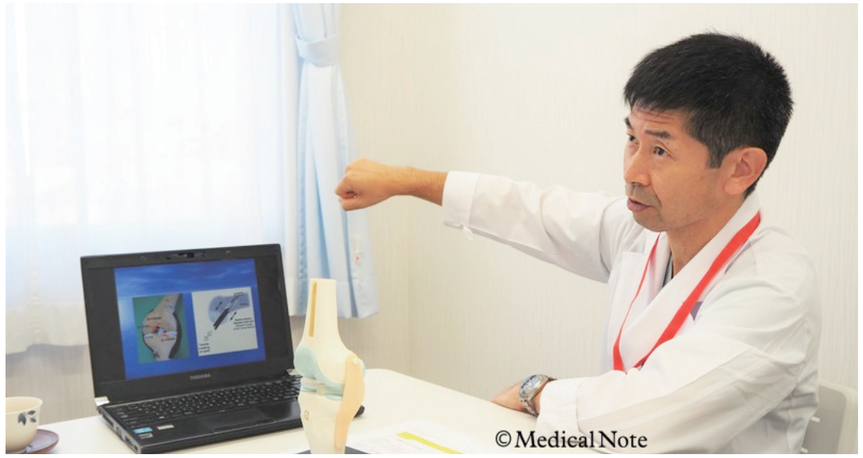


前十字靱帯損傷と診断された場合には、「関節鏡下前十字靱帯再建術」という手術治療を行います。

関節鏡下靱帯再建術とは、患者さん自身の腱を使用して傷んだ靱帯の代わりとなる移植腱を作成し、それを前十字靱帯がもともとあった場所に作りなおす手術です。関節鏡*を用いることで、手術創を小さくできたり、関節内の半月板や軟骨、靱帯などを拡大視したりすることが可能です。

*関節鏡……関節内を観察するためのカメラ

## 関節鏡下前十字靱帯再建術の方法と手順

それでは、関節鏡下靱帯再建術の具体的な方法と手順について解説します。

**本来の前十字靱帯の構造を再現する「解剖学的二重束再建術」**

関節鏡下靱帯再建術には、1本の膝屈筋腱で前十字靱帯を再建する「一重束再建術」と2本の膝屈筋腱で前十字靱帯を再建する「解剖学的二重束再建術」があります。日本で広く行われている方法は「解剖学的二重束再建術」で、当院でもこの方法で手術を行っています。そのほか、最近は骨付き膝蓋腱（しつがいけん）を用いた長方形骨孔再建術も実施しています。

下の写真のように、前十字靱帯はもともとテープ状となっており、捻れた状態で大腿骨（太ももの骨）と脛骨（けいこつ:すねの骨）に付着しています。再建術も、2本の屈筋腱を交差させて捻るように固定したり、膝蓋腱の形状特性を生かして固定したりすることで、本来の前十字靱帯の構造により近づけることができます。

当院では主に、ハムストリングス（太ももの裏側の筋肉）にある「半腱様筋腱（はんけんようきんけん）」を使って2本の靱帯で再建する解剖学的二重束再建術を行っています。

また最近では、症例により膝蓋腱を用いて長方形の骨孔を作り、前十字靱帯の機能を再現しようとする「膝蓋腱による長方形骨孔一束再建術」も行っています。

**手術の具体的な方法**

手術では、まず膝の内側下あたりを3〜4cmほど切開して、そこから移植腱の材料となる半腱様筋腱（あるいは薄筋腱も採取する場合もある）を採取します。

腱の採取が完了したら、これらの腱を用いて移植腱を作成します。同時に、膝の下に開けた切開創から、脛骨と大腿骨に「骨孔（こつこう）」と呼ばれるトンネルを掘ります。この骨孔関節内開口部が移植腱の付着部となります。

移植腱と骨孔が完成したら、脛骨から大腿骨の骨孔に向けて移植腱を挿入していきます。このとき、移植腱の近位先端にはエンドボタンと呼ばれる金具がついています。また移植腱の遠位は、引っ張ることができるよう強い糸で縛ります。大腿骨の骨孔を通過したあとにエンドボタンをひっくり返すことで、移植腱が骨孔に固定される仕組みです。大腿骨の骨孔にエンドボタンが引っかかったら、移植腱を脛骨骨孔開口部（関節外）から適度の張力をかけて引っ張り、チタン製の固定具で固定します。

このような方法を用いることで、膝下からのアプローチだけで手術を行うことが可能です。

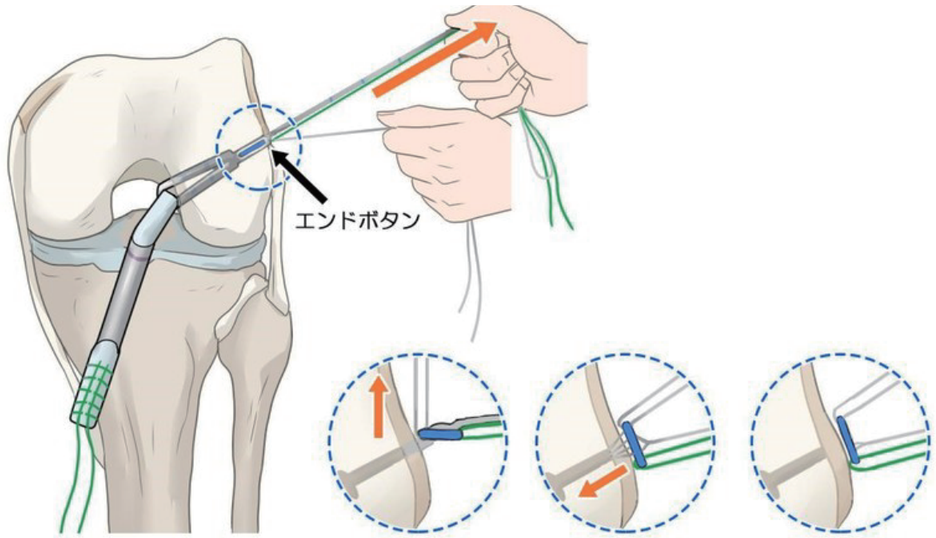


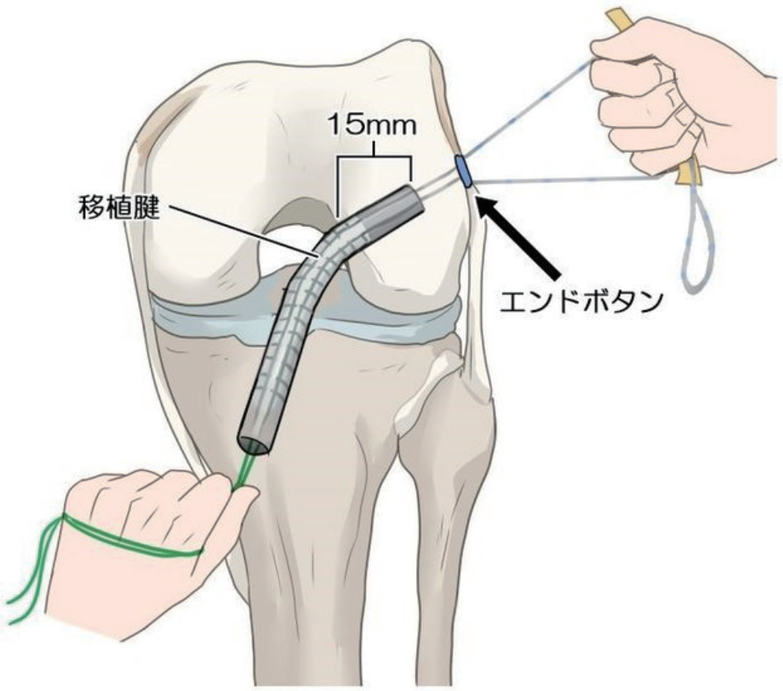


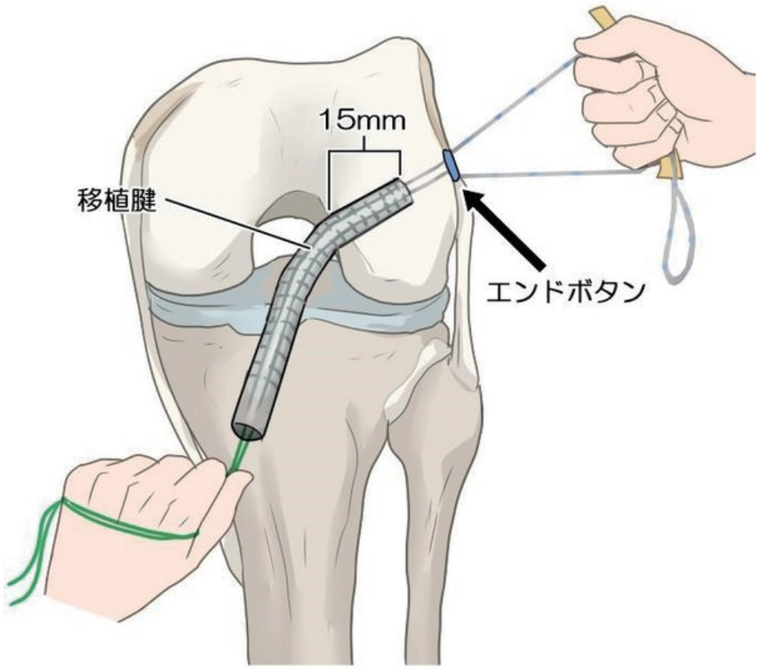


## 関節鏡下前十字靱帯再建術の方法と手順

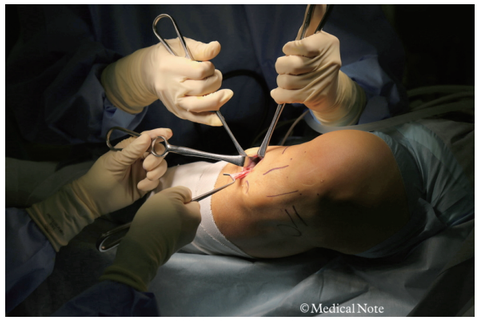


移植腱を採取している様子

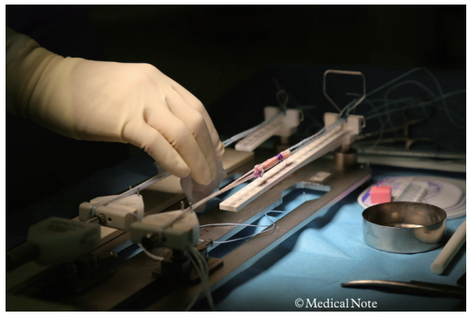

作成した移植腱

移植腱作成と並行して、関節内の処置を行う

関節鏡が映し出す関節内の映像

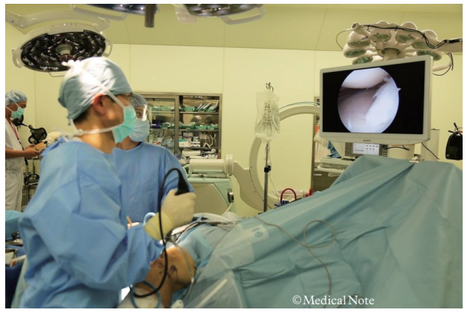

術者は関節鏡の映像をみながら手術を行う

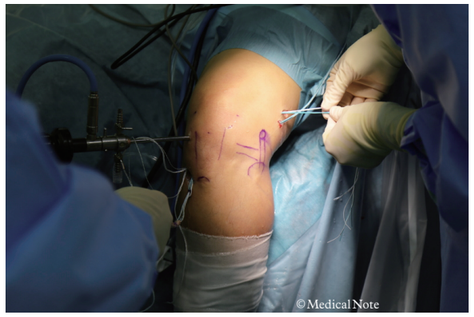

エンドボタンを付けた糸を大腿骨側から引っ張り、
エンドボタンを大腿骨の骨孔に固定する

術後XP

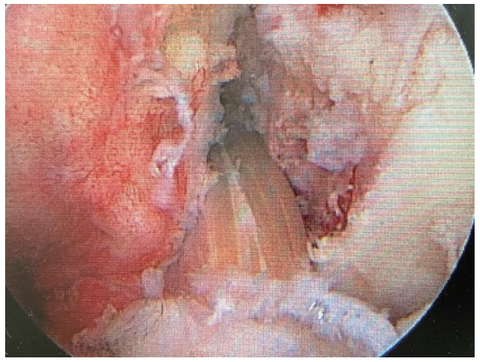
関節内写真

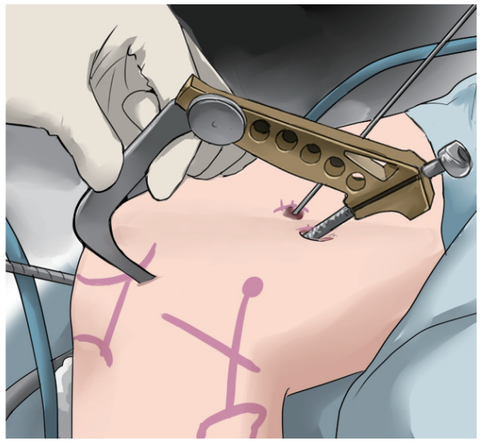

**大腿骨側は、大腿部外側を小切開して行う**

当院では、膝下の切開創とは別に、大腿部（太もも）外側を小さく切開して大腿骨の骨孔を作っています。大腿骨側からアプローチし、骨孔の位置決めの自由度を上げるためです。

## 半月板損傷を合併している場合

**半月板を縫合または切除する手術を行う**

前十字靱帯損傷と半月板損傷を合併している場合には、靱帯再建術と同時に半月板に対しても手術を行います。

手術では、可能な限り半月板を残して縫合する治療を行います。膝関節のクッションの役割をしている半月板がなくなると、関節軟骨に大きな負担がかかってしまい、関節軟骨の劣化が進んでしまうためです。

しかし、損傷の程度によっては半月板を切除しなくてはいけない場合もあります。

また、半月板は縫合しても組織が生着しないこともあるため、再手術となる可能性があります。そのため、プロスポーツ選手などで休業期間が限られているような場合には再手術による休業を回避するために、半月板が縫合できる場合でも、選手とよく相談のうえでやむを得ず半月板を切除することもあります。

しかし、先述した通り半月板はできるだけ温存することが理想的です。そのため、半月板縫合が第一選択の治療ではありますが、患者さんを取り巻く状況などを総合的に判断して治療方針を検討する必要があります。

## 手術に伴う合併症

関節鏡下靱帯再建術の術後には、以下のような合併症が起こることがあります。

**手術創の周りが痺れたり、感覚が鈍くなったりする**

術後は一時的に、手術創の周りが痺れたり、感覚が鈍くなったりする神経症状が現れることがあります。これらの症状は、通常であれば、数日程度で治まります*。

*症状の持続期間と程度には個人差があります。

**筋力低下や可動域制限**

術後の痛みによって筋肉を動かさない状態が続くと、筋力が低下する恐れがあります。また、膝を伸ばすと痛みが生じるため、膝を伸ばしにくくなる可動域制限が起こる場合があります。

そのため、術後しっかりとしたリハビリテーションを行うことで、

これらの症状の予防と改善に努めます。

**創部感染**

手術創が細菌などに感染することがあります。感染を未然に防ぐために、当院では手術翌日まで抗生物質を予防投与しています。

**深部静脈血栓症**

術後、下肢の深部静脈に血栓ができて血管がつまる深部静脈血栓症を起こすことがあります。血栓が血流に乗って肺へ飛ぶと、肺動脈につまる肺塞栓症を起こす危険性があります。肺塞栓症を起こすと命にかかわる恐れがあるため、深部静脈血栓症を認めた場合には早急に血栓を溶かす薬剤を投与します。

また、深部静脈血栓症を未然に防ぐためには、術中・術後にフットポンプを使用（間欠的空気圧迫法）したり、術後は弾性ストッキングを着用して、早期から足を動かしてもらったりしています。

## 移植腱が再断裂することがある

**再断裂を防ぐためには、術後10か月以降の復帰が望ましい**

術後の再断裂についてはさまざまな報告がありますが、1〜20%の確率で再断裂が起こる可能性があります。

また、再断裂のリスクが高まるのは若年者かつ約半数が復帰後3か月以内、また術後1年以内が半数弱との報告もあり、リスクの指導や段階的な指導が大切です。

そのため、再断裂を防ぐためには、手術から10か月以上経過してからスポーツへ復帰することを推奨していますが、実際は選手状況に応じて8〜10か月前後で復帰しています。

## スポーツ障害・外傷の治療を行ううえで大切なこと

**できるだけ早い競技復帰のために、正しい診断と早期治療を行う**

私はスポーツ整形外科医として、「選手ができるだけ早く競技に復帰できるように、正しい診断と早期治療を行うこと」をポリシーとして診療にあたっています。

このような思いでスポーツ障害・外傷の診療を行う理由には、私自身のスポーツ選手としてのつらい経験があります。

私は、小学生から大学を卒業するまでずっとサッカーをしていましたが、高校生の頃、プレー中に大腿直筋不全断裂という大けがを負ってしまいました。当時は、スポーツ整形外科という分野が発展していなかったためよい治療を受けることができず、高校時代の半分以上はプレーに参加することができなかったのです。

この経験をきっかけに、「スポーツに医師として関わりたい」と思い、スポーツ整形外科医への道へと進みました。

最初は全身のあらゆるスポーツ障害・外傷の診療から始まり、徐々に現在の専門である膝と足関節に特化していきました。そして、プロサッカークラブやロンドンオリンピック日本代表チームのチームドクターなど、日本や世界を代表するプロスポーツ選手の診療を行う機会も多くいただきました。この経験は、病院での日常診療にも生かされています。

**患者さんが話しやすい環境を作り、モチベーションを維持させる**

プロスポーツ選手などの診療経験を通して学んだことは、復帰に向けたモチベーションを維持するためにも、患者さんが話しやすい風通しのよい環境を作るということがとても重要だということです。

術後のリハビリテーションでは、患者さん自身の思った通りにリハビリテーションが進まないこともあります。厳しい状況であっても、復帰のためにはモチベーションを保ちながら、一緒に怪我を乗り越えていくことが大切です。

スポーツ整形外科医の役割は診断や治療だけではなく、スポーツ復帰を目指す患者さんの精神的な支えとなることだと考えています。決して悲観的にならずに、復帰に向けたリハビリテーションを行っていただきたいと思います。

引き続き、「前十字靭帯損傷の術後――注意点とリハビリテーションについて」では前十字靭帯損傷の術後のリハビリテーションについてお話しします。

# 前十字靭帯損傷の術後
# ――注意点とリハビリテーションについて

スポーツ障害のひとつである前十字靭帯損傷では、術後のリハビリテーションが早期復帰のために非常に重要です。戸塚共立第2病院では、実際にスポーツ現場で活動している理学療法士を中心に、患部以外の機能の低下を防ぐために、ストレングスコーチ*やアスレティックトレーナー*、公認スポーツ栄養士の食事管理のもと、『怪我する前よりハイパフォーマンスへ』を目標にスポーツ選手の復帰および日常生活でのスポーツの復帰に向けたトータル的なサポートを実施しています。

戸塚共立第2病院　整形外科統括診療部長であり、スポーツ整形外科を専門とする鈴木英一先生に前十字靭帯損傷に対する術後のリハビリテーションについてお話を伺いました。

*ストレングスコーチ……認定ストレングス＆コンディショニングスペシャリストというパーソナルトレーナーの資格

*アスレティックトレーナー……スポーツ外傷・障害の予防や応急処置、アスレティックリハビリテーションやトレーニングなど、スポーツ選手の健康管理を全面的に行うトレーナーの資格

## 戸塚共立第2病院におけるリハビリテーション

当院では、前十字靭帯再建術後のリハビリテーションを大きく以下の4つの期間に分けて実施しています。（前十字靭帯を単独で再建した場合*）
*同時に半月板縫合を行った場合は期間が異なります

1 活動最大制限期…術後2週まで
2 活動制限期…術後2〜6週
3 メディカルリハビリテーション期…術後6週〜4か月
4 アスレティックリハビリテーション期…術後4〜8か月

リハビリテーションは、主に理学療法士（PT）のサポートのもとで行います。そのほか、当院では手術直後のリハビリテーションから患部外の筋力や心肺機能の低下を最大限に防ぐために、ストレングスコーチやアスレティックトレーナーも介入してトレーニングを実施しています。
また、栄養管理を公認スポーツ栄養士が行うなど、全面的なサポートを実践しています。

アスレティックトレーナーによるリハビリテーションの様子

## 活動最大制限期――術後2週まで

それでは、それぞれの時期に当院で行うリハビリテーションの内容や注意点について解説します。

**術後翌日より可動域訓練や筋収縮を促すリハビリテーション**
術後2週目までは、膝に荷重をかけることができません。しかし、動かさないでいると筋力が低下してしまうため、理学療法士による可動域訓練（膝の曲げ伸ばし）や物理療法（EMSやマイクロカレント）を使って腫脹を軽減させたり、筋収縮を促したりするリハビリテーションを行います。

また、スポーツへのスムーズな復帰のためには、膝以外の筋力強化も同時に行う必要があります。そのため、当院ではリハビリテーションとは別に、患部外の筋力トレーニングも実施しています。

## 活動制限期――術後2〜6週

**徐々に荷重をかけて歩行訓練を行う**

術後2週目を過ぎると、徐々に荷重をかける歩行訓練を開始します。4週目に向けて、膝に全荷重がかけられるようなリハビリテーションを行っていきます。

荷重は、患者さんの体重に対して3分の1から始まり徐々に荷重量をアップさせていきます。

歩行練習をするなかで、理学療法士が正しい歩き方ができているか、また荷重量のコントロールが適切であるか確認しながらリハビリテーションを行います。

## メディカルリハビリテーション期――術後6週〜4か月

**軽い運動やジョギングを開始**

少しずつ運動を開始していきます。具体的には、KBW(膝曲げ歩き)や40cmからの片脚立ち上がり動作を行い、可能ならば、3か月くらいからジョギングを開始していき、徐々にスピードを上げていきます。

その後、その場でジャンプをして、膝が内側を向いてつま先が外側を向く「Knee in-toe out」の肢位になっていないかなどを確認します。

## アスレティックリハビリテーション期――術後4〜8か月

**スポーツ復帰に向けて少しずつ負荷量を上げて正しい動作を身につけていく**

術後5か月を迎えたら、全ての患者さんに対して上の写真の等速性筋力測定装置を使って、膝を伸ばす・曲げる筋力を測定します。このとき、健側（手術をしていない足）に対して、患側（手術をした足）の筋力が8割程度を目標に筋力測定を実施します。

ダッシュやターンなど、種目別の特殊な動きについては、術後5か月くらいから段階的な手順を踏んで実施していきます。競技への復帰のプロセスは、他人との接触がない部分合流から始まり、徐々に全体合流へ移行していきます。

## スポーツ復帰の目安は？

**10か月以降の復帰が望まれる**

8か月程度から実践的な動作を行いながら、再度筋力測定を実施します。筋力の回復が十分であれば、再建靱帯の成熟度を考慮し、術後10か月以降の復帰を目指します。

復帰後3か月は再断裂の危険性があるため、随時フォームチェックや筋力測定を行う必要があります。

ただし、全身の筋力や体力の状況によっては、患者さんとよく相談のうえ、術後8か月以降で競技へ完全復帰となる場合もあります。

## 鈴木 英一先生からのメッセージ

**リハビリテーションを通して、けがをプラスに変えて欲しい**

リハビリテーションの期間は、焦りや不安の気持ちでいっぱいになってしまうこともあるかもしれません。しかし、けがをしっかりと受け入れて、前向きにリハビリテーションに取り組んでいただきたいと思います。

リハビリテーションを、再発を防ぐための準備としてはもちろん、本来よりもパフォーマンスを向上させられるチャンスと捉えて、けがをうまくプラスに変えていただきたいと思います。

## 記事監修

### プロフィール

戸塚共立第2病院
整形外科 統括診療部長 、Jリーグ 湘南ベルマーレ チーフチームドクター

鈴木 英一 先生

香川医科大学医学部卒業。スポーツによって怪我を負った経験から、スポーツ整形外科の道へ進み、特に膝と足関節を専門とする。プロサッカークラブやロンドンオリンピック日本代表チームのチームドクターとしてプロスポーツ選手の診療を行ってきた経験を活かし、日々の診療に従事している。

### 専門分野

整形外科

### 略歴

1990年 香川医科大学医学部 卒業
1992年 横浜市立大学医学部附属病院　整形外科 勤務
1995年 藤沢市民病院　整形外科 勤務
1999年 横浜市総合リハビリテーションセンター　整形外科 副医長
2001年 横浜市スポーツ医科学センター　整形外科 副医長
2003年 ローマ大学　運動科学部　スポーツ外傷学科 修了
2004年 相模原協同病院　整形外科 副部長
2009年 神奈川県立汐見台病院　整形外科 科長
2012年 ロンドンオリンピック　男子サッカー日本代表 チームドクター
2020年 Jリーグ　湘南ベルマーレ チーフチームドクター

### 医療法人横浜未来ヘルスケアシステム 戸塚共立第2病院

所在地　〒244-0817 神奈川県横浜市戸塚区吉田町579-1
アクセス　JR東海道本線(東京～熱海) 戸塚 東口
JR各線、横浜市営地下鉄ブルーライン(1号線)も乗り入れ 徒歩7分
電話番号　045-881-3205
ＨＰ　http://www.tk2-hospital.com/

## MEMO

MEMO



MEMO